

# ANATOMIE

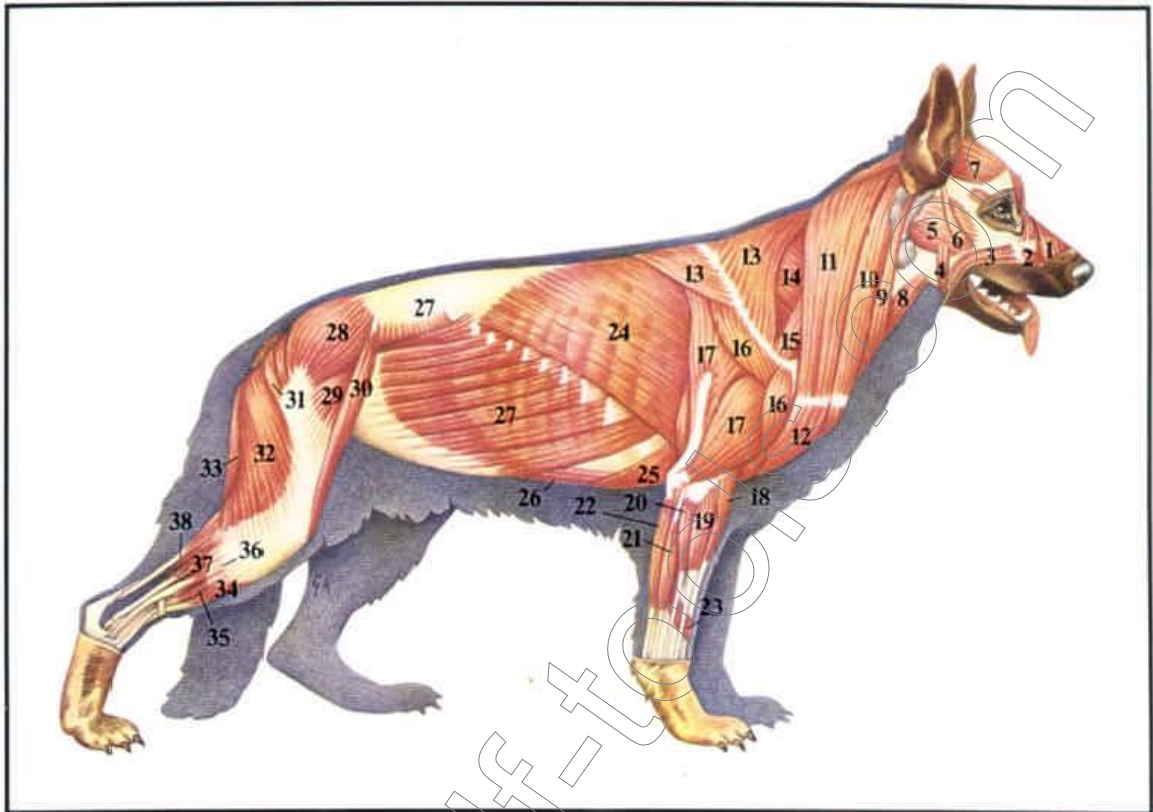
## Beurteilung des Deutschen Schäferhundes



### Einführung:

Es ist die Aufgabe der **Zuchtrichter** und **Körmeister**, aber auch der **Züchter** sich den Hund genau anzusehen und zu beurteilen. Die Schwierigkeiten bei der äußeren Beurteilung liegen darin, daß den Augen des Betrachters viele Details des Skeletts durch die Decke und die **Muskulatur** verborgen sind. Die Muskulatur muß straff, trocken und gut ausgeprägt sein.

## Aktiver Bewegungsapparat – Skelettmuskulatur



## Aktiver Bewegungsapparat – Skelettmuskulatur

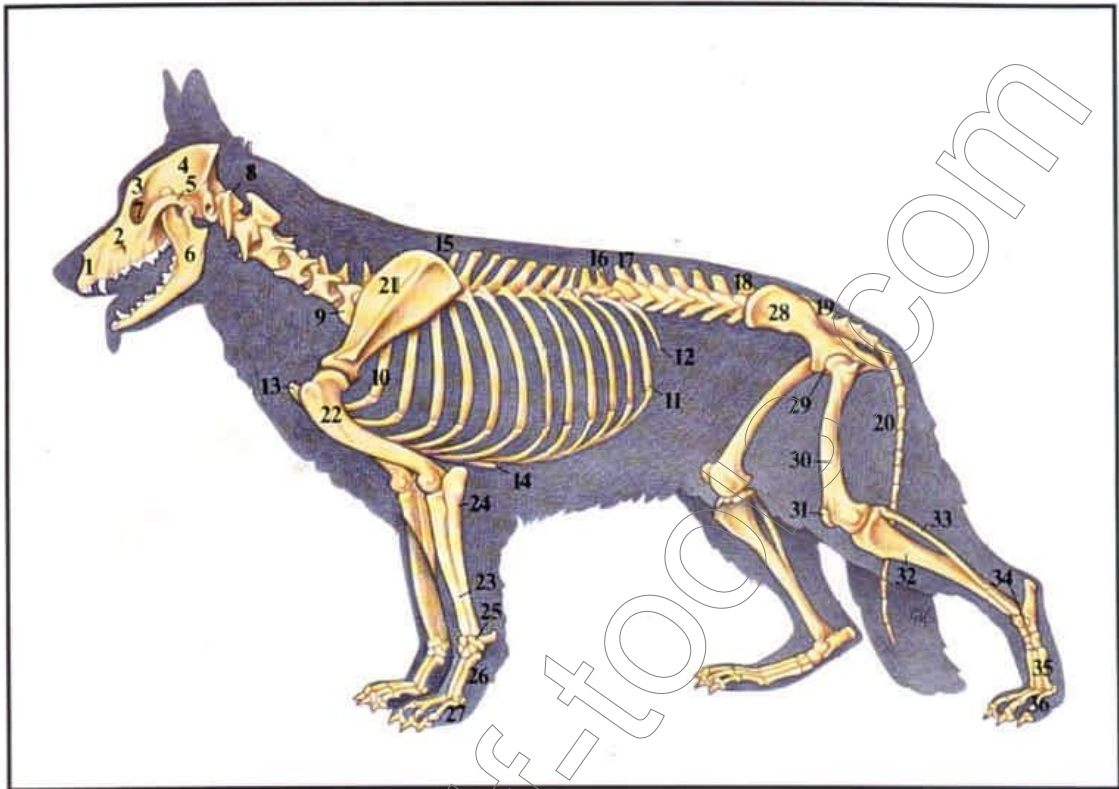
Die Bewegung der Gelenke erfolgt durch die Einwirkung der Muskeln. Jeder Muskel besitzt einen Ursprungsbereich, der oberhalb des Gelenkes liegt und einen Ansatz unterhalb des Gelenkes. Wird jetzt der Muskel durch einen Nervenreiz veranlaßt sich zusammenzuziehen, so verkürzt er sich. Da zwischen Ursprung und Ansatz das Gelenk liegt, können die Knochen bei der Verkürzung bewegt werden. Als wesentliche Wirkungsgruppen unterscheidet man u. a. unter den Muskeln nach ihrer Funktion: Beuger, Strecker und Dreher. Die Wirkungsweise eines Muskels hängt immer von der Lage seines Ursprungs und Ansatzes ab.

Abb. 2 Darstellung der oberflächlich gelegenen Muskulatur

- |  |  |
|--|--|
| 1 Oberlippenheber und Erweiterer des Nasenloches | 19 Gemeinsamer Zehenstrecker           |
| 2 Kiefernasenmuskel                              | 20 Seitlicher Zehenstrecker            |
| 3 Lippenschließmuskel                            | 21 Äußerer Ellenbogenmuskel            |
| 4 Backenmuskel                                   | 22 Innerer Ellenbogenmuskel            |
| 5 Äußerer Kaumuskel                              | 23 Langer Aufwärtszieher des »Daumens« |
| 6 Jochmuskel                                     | 24 Breiter Rückenmuskel                |
| 7 Schläfenmuskel                                 | 25 Tiefer Brustmuskel                  |
| 8 Brustzungenbeinmuskel                          | 26 Gezader Bauchmuskel                 |
| 9 Niederzieher der Ohrmuschel                    | 27 Äußerer schiefer Bauchmuskel        |
| 10 Brustbein-Kopfmuskel                          | 28 Mittlerer Kruppenmuskel             |
| 11 Schlüsselbein-Halsmuskel                      | 29 Spanner der Schenkelfaszie          |
| 12 Schlüsselbein-Oberarmmuskel                   | 30 Schneidermuskel                     |
| 13 Trapezmuskel                                  | 31 Oberflächlicher Kruppenmuskel       |
| 14 Unterer gezahnter Muskel                      | 32 Zweiköpfiger Oberschenkelmuskel     |
| 15 Schulter-Halsmuskel                           | 33 Halbsehnhiger Muskel                |
| 16 Deltamuskel                                   | 34 Vorderer Schienbeinmuskel           |
| 17 Dreiköpfiger Muskel                           | 35 Langer Zehenstrecker                |
| 18 Äußerer Speichenmuskel                        | 36 Langer Wadenbeinmuskel              |
|  | 37 Tiefer Zehenbeuger                  |
|  | 38 Fersensehnenstrang                  |

Voraussetzung für kräftige lange Muskeln mit viel Hubhöhe bietet das anatomisch korrekte Skelett, kräftige Knochen die harmonisch zusammenpassen bilden das **Knochengerüst**.

## Passiver Bewegungsapparat – Knochen und Gelenke



### Passiver Bewegungsapparat – Knochen und Gelenke

Das tragfähige Skelettsystem gibt dem Hundekörper seine Stabilität und schützt gleichzeitig empfindliche Organe wie Herz und Lunge im Brustkorb und das Gehirn im Kopf. Durch gelenkige Verbindungen der einzelnen Knochen untereinander ist überhaupt eine Fortbewegung möglich. Bei den Gelenken kann man einen Beugewinkel und einen Streckwinkel unterscheiden. Wird das Gelenk gebeugt, so werden die freien Enden der Knochen des Gelenkes einander genähert, wird es gestreckt, entfernen sich die Knochenenden voneinander. Zur Ausführung der Vielzahl der Bewegungsabläufe sind die einzelnen Gelenke sehr unterschiedlich gebaut und haben verschiedene Bewegungsradien.

Abb. 3 Darstellung des Knochengerüsts

- 1 Zwischenkieferbein
- 2 Oberkieferbein
- 3 Stirn
- 4 Hirnschädel
- 5 Jochbogen
- 6 Unterkiefer
- 7 Augenhöhle
- 8 1. Halswirbel
- 9 6. Halswirbel von 7 ausgebüdeten Halswirbeln
- 10 1. Rippe
- 11 12. Rippe
- 12 Fleischrippe = 13. Rippe
- 13 Brustbeinanzfang
- 14 Brustbeinende
- 15 3. Brustwirbel
- 16 13. Brustwirbel
- 17 1. Lendenwirbel
- 18 7. Lendenwirbel
- 19 Kreuzbein

- 20 Schwanzwirbel
- 21 Schulterblatt
- 22 Oberarm
- 23 Speiche
- 24 Elle
- 23 + 24 Unterarm
- 25 Vorderfußwurzel
- 26 Vordermittelfuß
- 27 Vorderzehen
- 28 Becken
- 29 Hüftgelenk
- 30 Oberschenkel
- 31 Kniescheibe
- 32 Schienbein
- 33 Wadenbein
- 32 Unterschenkel
- 34 Hinterfußwurzel
- 35 Hintermittelfuß
- 36 Hinterzehen

### Größe,

der Deutsche Schäferhund gehört zu den **mittelgroßen Rassen**.

Die ideale Wiederristhöhe beträgt 63 bis 64 cm für Rüden und 58 bis 59 cm für Hündinnen. Der Hund soll leicht gestreckt, das heißt im Rumpf etwas länger als die Wiederristhöhe sein. Die Brusttiefe soll etwa 45% und die Laufknochen etwa 55% der Wiederristhöhe betragen.



**Der Kopf** soll der Körpergröße und dem Geschlecht entsprechen. Die Stirn ist von vorne und von der Seite her gesehen nur wenig gewölbt. Der Oberkopf umfaßt etwa 50% der gesamten Kopflänge. Der Fang ist kräftig, die Lippen sind straff, trocken und gut schließend. Der Schäferhund hat ein **Scherengebiss**, die Schneidezähne greifen scherenartig übereinander.

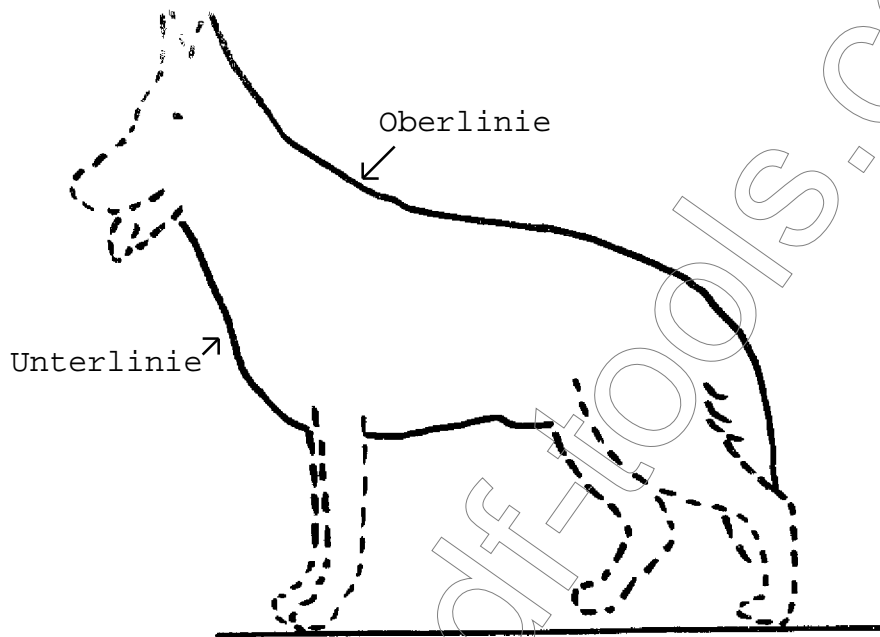
**Das vollständige Gebiß** hat 42 Zähne, 20 im Oberkiefer und 22 im Unterkiefer. Das Welpengebiss hat nur 28 Zähne, es fehlen hier die Prämolaren 1 und die Molaren.

**Die Ohren** sind mittelgroß, am Grund breit und hoch angesetzt, sie laufen spitz aus und sind mit der Muschel nach vorne geöffnet. Die Augen sind dunkel, mandelförmig, etwas schrägliegend und sollen nicht hervortreten. Der Hals soll kräftig, mit gut entwickelten Muskeln und ohne lose Kehlhaut sein. Die knöchernen Grundlage bilden 7 Halswirbel.

## Die Linienführung, was ist das?

Wir sprechen bei unserem Hund in der Beurteilung von der Linienführung, die möglichst harmonisch sein soll:

Die **O b e r l i n i e** beginnt an den Ohrensitzen und verläuft -ohne einen scharfen Knick oder Unterbrechung- über den Rücken sanft abfallend bis zur Rutenspitze.



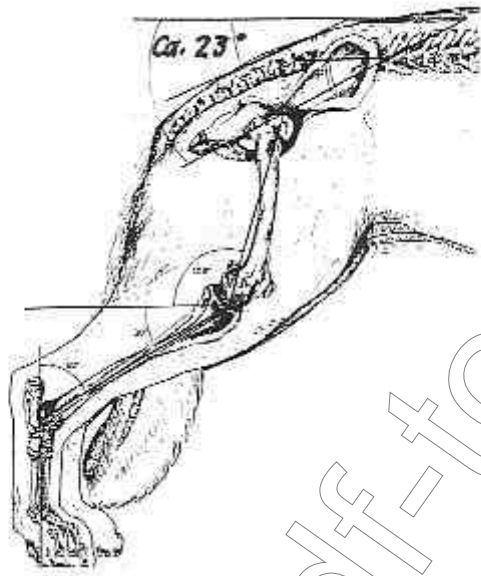
Die **U n t e r l i n i e** beginnt am Hals und führt über Vor- und Unterbrust nach hinten leicht ansteigend.

Die wichtigen Teile der Oberlinie sind:

**Der Wiederrist**, er soll hoch und stark ausgeprägt sein und bildet beim ruhig stehenden Hund den höchsten Punkt auf der Rückenlinie.

**Der Rücken** muß gerade, kräftig bemuskelt und fest sein, er wird von 13 Rückenwirbeln gebildet. Die Lenden sollen breit und kräftig sein. Es gibt 7 Lendenwirbel die fest miteinander verbunden sind.

**Die Kruppe** soll lang sein und im Winkel von ca. 23 Grad leicht abfallen. Sie wird gebildet vom Darmbein, 3 Kreuzbeinwirbel, der Muskulatur und der Decke.

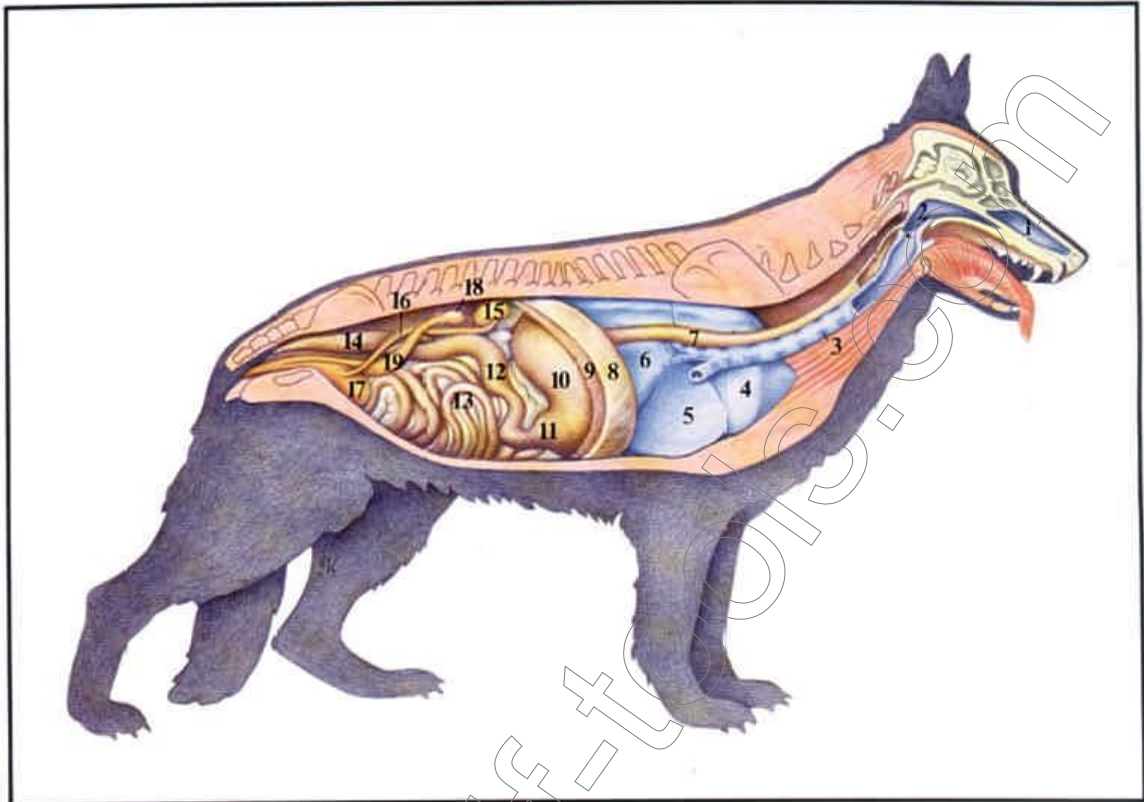


**Die Rute** reicht im knöchernen Teil mindestens bis zum Sprunggelenk und soll nicht über die Mitte des Hintermittelfußes hinausragen, sie wird von 18 bis 23 Wirbeln gebildet.

Die wichtigen Teile der Unterlinie:

**Die Brustbildung**, sie bietet den inneren Organen wie Herz, Lunge den benötigten Raum und muß deshalb ausgeprägt sein. Die Brust nimmt den vorderen und Hauptteil des Rumpfes in Anspruch. Sie ist unterteilt in Vor- und Unterbrust.

## Luftwege



## Luftwege

Die Atemluft gelangt durch die Nase in die Lunge. In der Nase wird die Luft angewärmt und angefeuchtet. Diese Anfeuchtung ist für die Sättigung der Luft in der Nase mit Dampf und das Verdunsten der Produkte der Drüsen in der Nase von Bedeutung. Hierdurch wird das Riechen wesentlich unterstützt. Die so präparierte Luft gelangt durch den Kehlkopf unter Kreuzung des Verdauungsweges in die Luftröhre und von hier in die Bronchien. Diese verzweigen sich vielfach in den Lungen bis zu feinsten Bläschen, durch deren Wand hindurch der Austausch des mit der Luft eingeströmten Sauerstoffes und des aus dem Blut stammenden Kohlendioxid erfolgt. Dieses Gas wird bei der Ausatmung in die Umwelt ab-

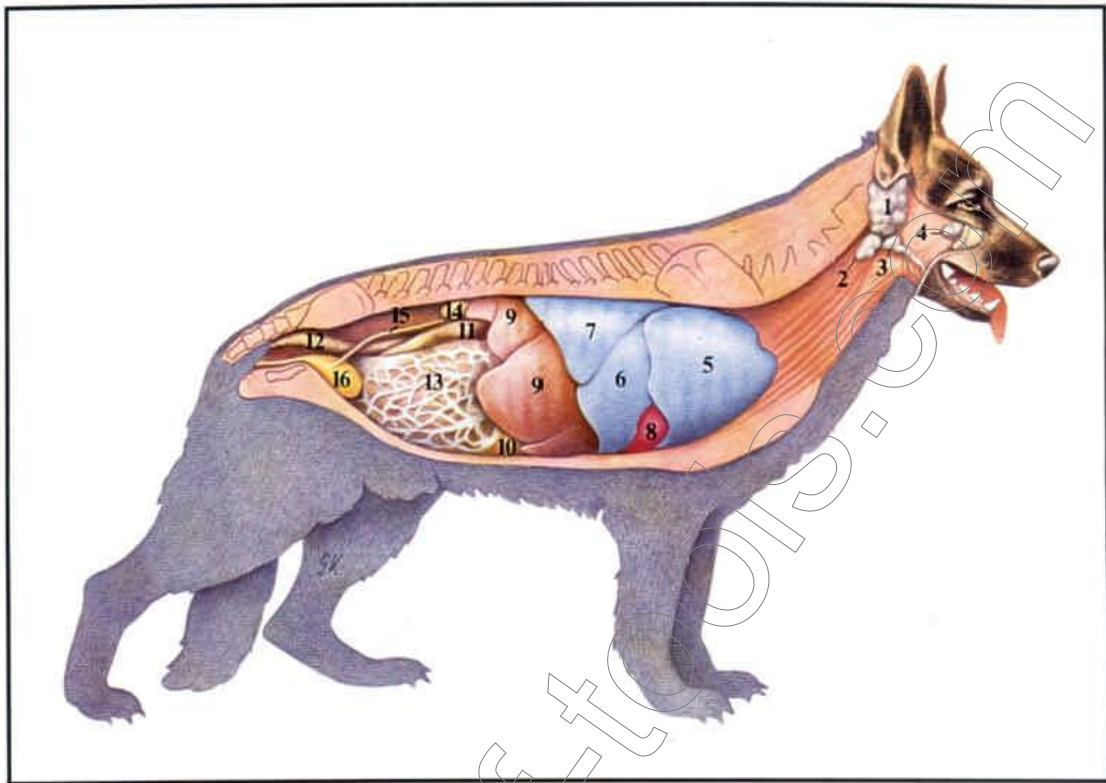
gegeben. Die Luft kann auch über die Maulhöhle aufgenommen werden, was aber nur bei starker Belastung erfolgt. Der Hund benutzt dieses Hecheln oft, wobei gleichzeitig eine vermehrte Flüssigkeitsverdunstung erfolgt.

**Abb. 6 Körperhöhlenorgane unter besonderer Berücksichtigung der Atemwege und der weiblichen Geschlechtsorgane**

- 1 Nasenhöhle
- 2 Atmungsrachen
- 3 Luftröhre
- 4 Vorderer Lungenlappen
- 5 Mittlerer Lungenlappen
- 6 Hinterer Lungenlappen
- 7 Speiseröhre
- 8 Zwerchfell
- 9 Leber

- 10 Magen
- 11 Magenausgang
- 12 Zwölffingerdarm
- 13 Dünnarm
- 14 Enddarm
- 15 Niere
- 16 Harnleiter
- 17 Blase
- 18 Eierstock
- 19 Gebärmutter

## Kopfspeicheldrüsen und Körperhöhlenorganübersicht



### Verdauungsorgane

Im Bereich der Maulhöhle befinden sich die kräftig ausgebildeten Zähne, von denen die Hakenzähne oder Fangzähne auffallen. Besondere Bedeutung für die Nahrungsaufnahme haben im Oberkiefer der P<sub>4</sub> und im Unterkiefer der M<sub>1</sub> als Reißzähne, mit denen die Hunde die Nahrung abreißen. Diese Nahrung wird in der Maulhöhle eingespeichelt (Speicheldrüsen) und dann durch die Speiseröhre in den Magen transportiert, wo die Verdauung eingeleitet wird. Die Nahrung wird im Dünndarm mit den Abschnitten: Zwölffingerdarm (11), Leerdarm und Hülfdarm, weiter aufgespalten, wobei Verdauungssäfte aus der Leber (9) und der Bauchspeicheldrüse helfen. Im Dickdarm mit den Abschnitten: Blinddarm,

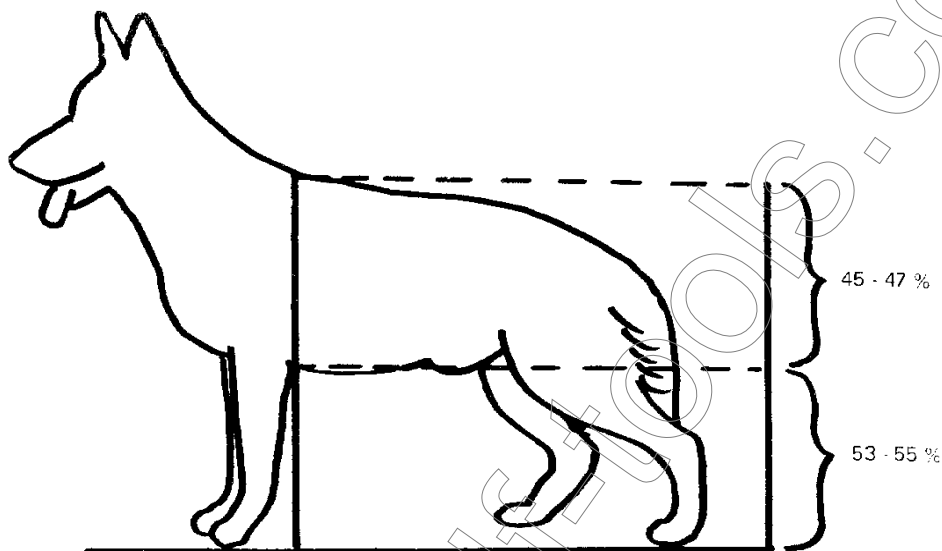
Grinddarm und Enddarm (12), wird die Verdauung beendet und die nicht vercauten Reste zum Kot eingedickt. Leber (9) und Bauchspeicheldrüse unterstützen durch Abgabe bestimmter Säfte die Verdauungstätigkeit.

Abb. 4 Kopfspeicheldrüsen und Übersicht der Körperhöhlenorgane

- 1 Ohrspeicheldrüse
- 2 Unterkieferdrüse
- 3 Unterzungendrüse
- 4 Oberkieferbackendrüse
- 5 Vorderer Lungenlappen
- 6 Mittlerer Lungenlappen
- 7 Hinterer Lungenlappen
- 8 Herz
- 9 Rechte Leberhälfte
- 10 Magen
- 11 Zwölffingerdarm
- 12 Eaddarm
- 13 Netz
- 14 Niere
- 15 Harnleiter
- 16 Biase

**Die Vorbrust** umfaßt den am Hals anschließenden Teil ab Brustbeinspitze bis zwischen die Vorderläufe. Ist sie von der Seite gesehen gut sichtbar, deutet sie auf eine gut gewinkelte Vorhand hin.

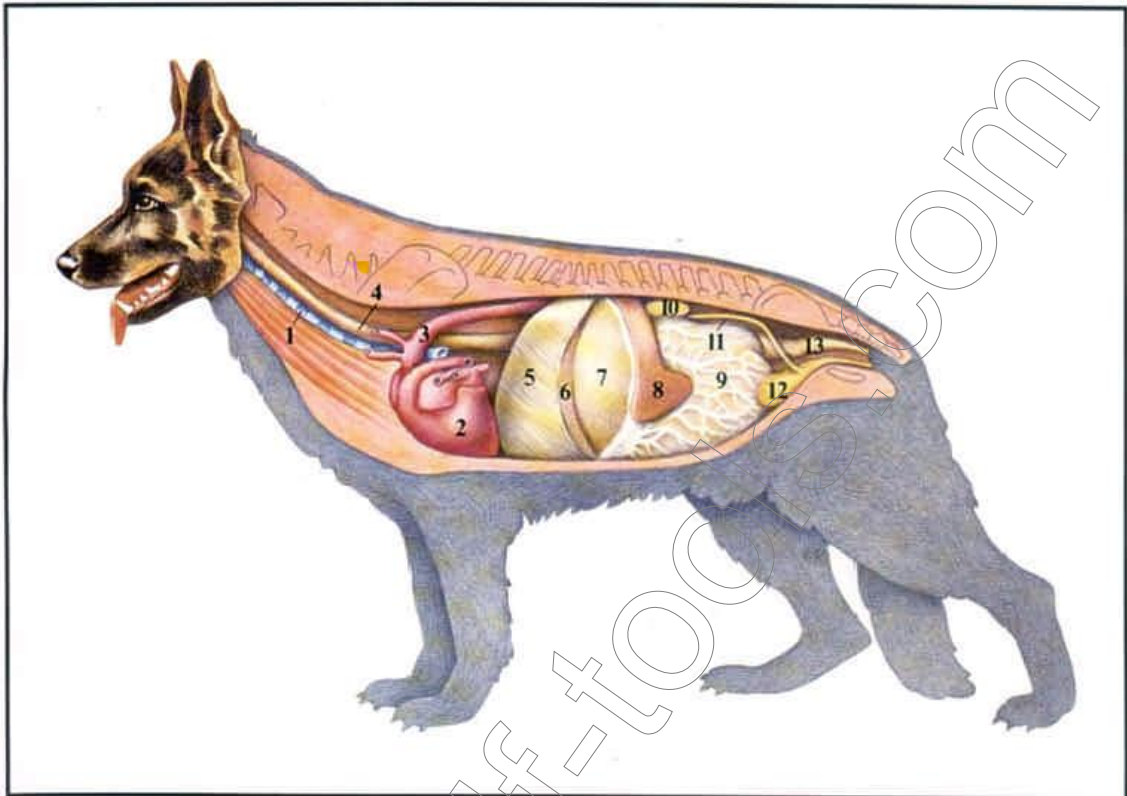
**Das Verhältnis** von Widerristhöhe zur Körperlänge beträgt: 9 - 10, ein Hund mit 60 cm Widerristhöhe wäre demnach ca. 66 cm lang.



"Die Brusttiefe soll die Hälfte der Widerristhöhe nicht erreichen. 45 - 47 % dieser Höhe sind das rechte Maß".

**Die Unterbrust** soll harmonisch verlaufen und nach hinten nur leicht ansteigen. Sie soll möglichst lang sein um den inneren Organen viel Raum zu bieten. Die Brusttiefe beträgt etwa 45% der Wiederristhöhe. Die Rippen sind leicht gewölbt, es gibt 9 echte und 4 falsche Rippenpaare.

## Körperhöhlenorganübersicht



### Herz und Kreislauf

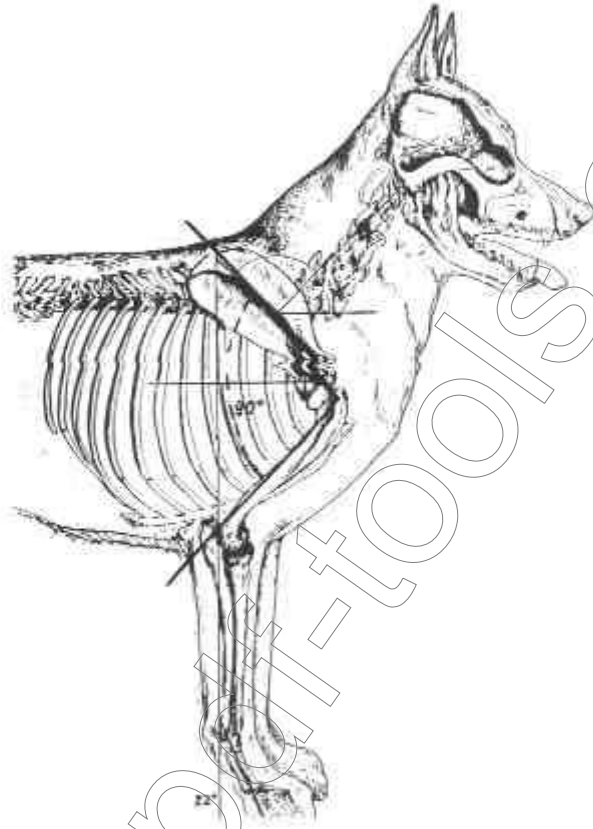
Das Herz ist die Pumpe des Körpers, die für den Bluttransport sorgt. Über die Venen gelangt das sauerstoffarme, verbrauchte Blut zur rechten Herzhälfte und wird von hier zur Lunge gepumpt. Die Lunge versorgt das Blut mit Sauerstoff, der für alle Vorgänge im Körper von Bedeutung ist. Von der Lunge gelangt das Blut zurück ins Herz, in dessen linke Hälfte, und wird jetzt durch das Herz in die Hauptschlagader (3) gepumpt, von wo aus es sich über die Arterien und Kapillaren im Körper verteilt und über die Venen zur rechten Herzhälfte zurückfließt.

Abb. 5 Übersicht der Körperhöhlenorgane unter besonderer Berücksichtigung der Lage des Herzens

- 1 Luftröhre
- 2 Herz
- 3 Hauptschlagader
- 4 Speiseröhre
- 5 Zwerchfell
- 6 Leber
- 7 Magen
- 8 Milz
- 9 Netz
- 10 Niere
- 11 Harnleiter
- 12 Blase
- 13 Enddarm

**Das Schulterblatt** ist schräggestellt in der Neigung von ungefähr 45 Grad und liegt flach am Widerrist an, der von den Dornfortsätzen der ersten Rückenwirbel gebildet wird.

**Der Oberarm** schließt sich etwa im rechten Winkel an, das Schulterblatt und der Oberarm bilden im Buggelenk verbunden, die Schulter. Es folgen das Ellenbogen- gelenk und der Unterarm. Dieser ist durch das Vorderfußwurzelgelenk mit dem Vordermittelfuß verbunden in einem Winkel von etwa 22 Grad.



**Der Ellenbogenanschluß**, oft ein Problembereich, vorallem beim jungen Hund. Voraussetzung für einen guten Ellenbogenanschluß ist ein angemessen breiter Brustkorb. Bei einer zu breiten Brust(tonnenförmig) werden die Ellenbogen ausgedreht und der Hund neigt zu zehenengem Treten und Stehen. Ist der Brustkorb zu schmal (flachrippig-schmalbrüstig) werden die Ellenbogen angedrückt und der Hund geht und steht dadurch zehenweit.

**Die Front** ist gerade, die Pfoten sind rund, kurz, gut geschlossen und gewölbt. Die Nägel kurz, kräftig und von dunkler Farbe.

**Die Hinterhand** muß kräftig und gut bemuskelt sein, der Oberschenkel ist am oberen Ende über das Hüftgelenk und am unteren Ende über das Kniegelenk mit dem Unterschenkel verbunden. Der Hintermittelfuß ist kräftig, er ist durch das Sprunggelenk mit dem Unterschenkel verbunden. Der Hund soll leicht rückständig stehen.

Nachdem wir uns mit den anatomischen Einzelheiten im Aufbau unseres Hundes befaßt haben, wenden wir uns nun dem Laufbild zu.


### **Der Deutsche Schäferhund ist ein Traber,**



er muß fähig sein lange Strecken mit geringstem Kraftaufwand zu traben. Voraussetzung ist ein dem Standard entsprechender anatomischer Aufbau verbunden mit trockener und kräftiger Muskulatur.

Der Mitteltrab ist die natürlichste Fortbewegungsart des Schäferhundes. Voraussetzung für raumgreifende Schritte ist die richtige Winkelung der Gliedmaßen. Nur durch eine richtige Winkelung der Hinterhand treffen die Hinterläufe auf die Trittsiegel der Vorderläufe oder sogar noch darüber.

Der Traber nimmt in der Bewegung eine annähernd waagrechte Haltung ein. Die durch die Hinterhand eingeleitete Vorwärtsbewegung wird über Kruppe und Rücken auf die Vorhand übertragen. Deshalb sind Länge und Lage der Kruppe und ein kurzer, straffer Rücken für einen guten Traber von großer Wichtigkeit. Eine richtig gewinkelte Hinterhand und breite, gut bemuskelte Keulen befähigen den Hund zu einem kraftvollen Nachschub.



Der Vorhand kommt die Aufgabe zu, die Bewegung nach vorne zu vollenden und den Körper aufzufangen. Entscheidend für größtmögliche Schrittweite ist die richtige Winkelung der Vorhand, mit richtiger Länge und Lage von Oberarm und Schulterblatt.

**Wirksamer Nachschub und freier Vortritt sind Voraussetzung für fließende und raumgreifende Gänge.**

Fehler in der Anatomie beeinträchtigen den harmonischen Bewegungsablauf, z.B. Mängel im Verlauf des Rückens unterbrechen die Linie auf der die Energie des Vorwärtsschubs weitergeleitet wird.

Ein weicher Rücken wirkt wie ein Puffer, der Hund hat keine Liene und fällt auf die Vorhand. Einschränkungen in den Winkelungen beeinträchtigen die Schrittweite.

Die weiteren **Gangarten** des Schäferhundes sind Schritt, Galopp und Paßgang.

Der **Schritt** ist die langsamste Gangart, der Hund hat immer 3 Beine auf dem Boden. Er beginnt die Bewegung damit, daß er zuerst den Hinterlauf vorschiebt und dann den Vorderlauf hebt und vorsetzt.

Der Übergang vom Trab in **Galopp** ist fließend. Der Galopp ist die schnellste Gangart, er kann aber nur kurz durchgehalten werden. Beim Galopp handelt es sich um eine gesprungene Gangart, um ein mehr oder weniger schnelles aufeinanderfolgen von Weitsprüngen.

Der **Paß** ist die normale Gangart der Giraffe und des Kamels, beim Schäferhund ist er fehlerhaft. Beim Paßgang werden das Vorder- und Hinterbein der gleichen Seite zusammen vorgesetzt.

Für einen einwandfreien Bewegungsablauf sind außerdem noch die **Stützlilien** von Wichtigkeit.

Stützl意思 sind gedachte Linien, die aus der Sicht von vorne senkrecht durch die Knochen und Gelenke von oben nach unten durch Schulterblatt, Oberarm, Unterarm und Vordermittelfuß bis zum Boden laufen.

Aus der Sicht von hinten läuft die gedachte Stützl意思 durch Oberschenkel, Unterschenkel und Hintermittelfuß bis zum Boden.

Bei nicht geradem Verlauf der Stützl意思 ist die Abfederung der Gliedmaßen bei den verschiedenen Gangarten ungünstig beeinflusst. Eine gerade Knochenbildung ist Voraussetzung für einen sicheren Stand und eine einwandfreie Bewegung des Hundes. Der Schäferhund soll deshalb korrekte Stützl意思 haben, weil er nur dann fähig sein kann, lange Zeit zu stehen und ausdauernd zu traben.

Die Überprüfung der Anatomie erfolgt auf den Zuchtveranstaltungen. Dazu hat der Verein ein Schema vorgegeben, nachdem der Hund beurteilt und bewertet wird.

Es beginnt mit der Überprüfung der **Zähne**, der **Tätowiennummer** im rechten Ohr, die **Hodenkontrolle**.

Es folgt die Beurteilung der Größe, der Knochenkraft und des Gebäudeverhältnisses von Höhe zur Länge.

Anschließend werden beurteilt Kopf, Widerrist, Rücken und Kruppe, sowie die Winkelungen und Brustverhältnisse.

Aus der Sicht von vorne die Korrektheit der Front.

Die Gangwerksüberprüfung umfaßt die Beurteilung der Schrittfolge von hinten, von vorne und den Trab.

Für die Beurteilung des Trabes sind die Schrittweite und die Gesamtfestigkeit von Bedeutung.

Ein weiterer Blick gilt den Ohren und der Rutenhaltung.

Im Urteil sind die positiven und negativen Einzelkriterien zu erfassen. Das abwägen dieser Einzelkriterien führt zu einem Gesamturteil, dessen Ergebnis die **Zuchtbewertung** ist.

Meine Damen und Herren, liebe Schäferhundfreunde,

damit wären wir am Ende dieser Anatomiebeschreibung und ich hoffe, dass es mir gelungen ist, einen kleinen Beitrag für Ihr Wissen um die Beurteilung unseres Hundes zu leisten.

Ihr  
Landesgruppenezuchtwart  
Johann Mayer

#### **Anhang:**

- Lymphsystem des Hundes
- Mänliche Geschlechtsorgane
- Weibliche Geschlechtsorgane

## Lymphsystem



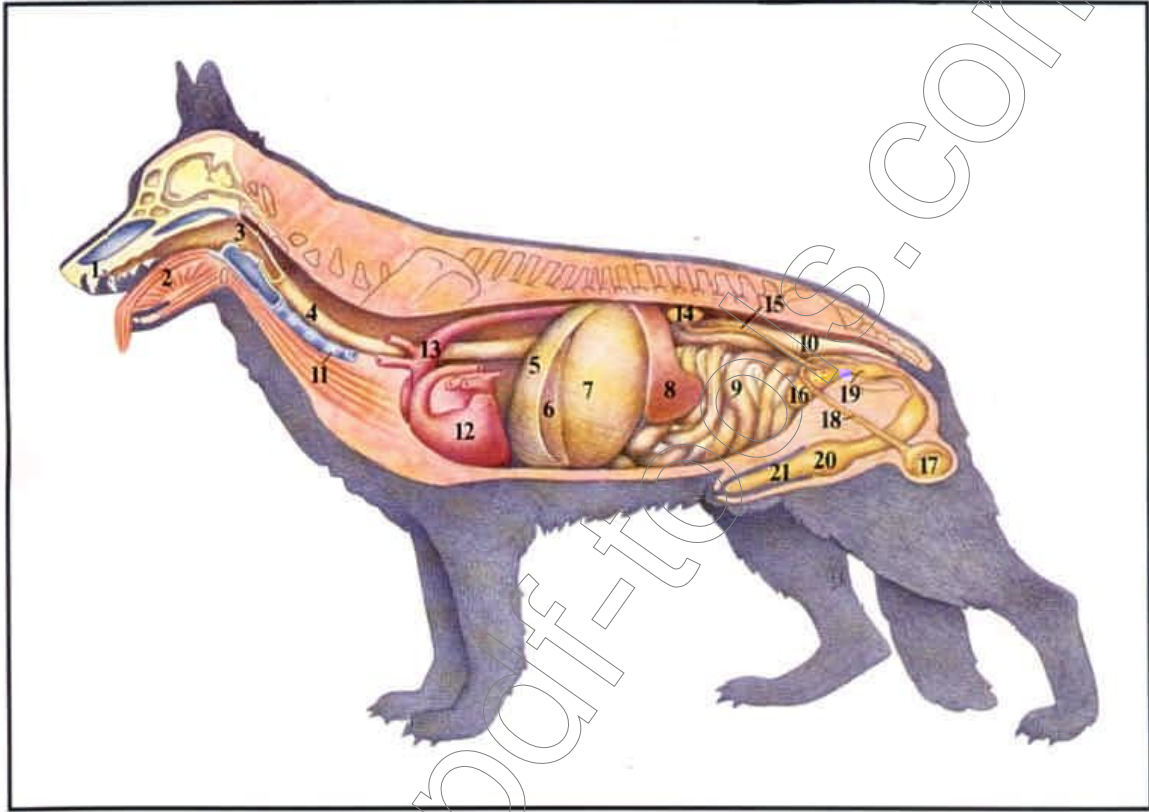
## Lymphsystem

Neben dem Blutgefäßsystem durchzieht das Lymphgefäßsystem als weit verzweigtes Netz den Körper. Der Inhalt der Röhren ist Lymphe, eine Flüssigkeit, die aus dem Körper stammt, bestimmte Filterstationen – die Lymphknoten – durchläuft und dann wieder dem Blut zugeführt wird. Befinden sich jetzt krankmachende Keime in dieser Lymphe, so können diese in den Lymphknoten ausgefiltert werden und führen hier zu Reaktionen, die als Umfangsvermehrungen der Lymphknoten sichtbar werden.

*Abb. 1 Auf das Fell sind einige wesentliche Lymphknoten in ihrer Lage aufgezeichnet.*

- 1 Ohrspeicheldrüsenlymphknoten
- 2 Unterkieferlymphknoten
- 3 Oberflächliche Halslymphknoten
- 4 Achselhöhlenlymphknoten
- 5 Oberflächliche Leistenlymphknoten
- 6 Kniekehlymphknoten

## Männliche Geschlechtsorgane



## Männliche Geschlechtsorgane

Man unterscheidet hier die zwei Keimdrüsen - Hoden (17), die die Samenzellen bilden, die zwei Nebenhoden (17), die die Samenzellen speichern, die zwei Samenleiter (18), durch die die Samenzellen transportiert werden und die Vorsteherdrüse (19), die zu dem Samen noch bestimmte Sekrete dazugibt. Durch die Harnröhre (15), in die die Samenleiter münden und die dem Glied von unten anliegt wird der Samen in die Gebärmutter der Hündin abgegeben. Das Glied des Rüden besitzt zwei Besonderheiten:

1. liegt in seinem Inneren ein Knochen (21), der dem Organ eine Stabilität gibt und
2. ist in seiner Wand ein Schwellknoten (20) gelegen, der beim Deckakt anschwillt und für das

»Hängen« sorgt.

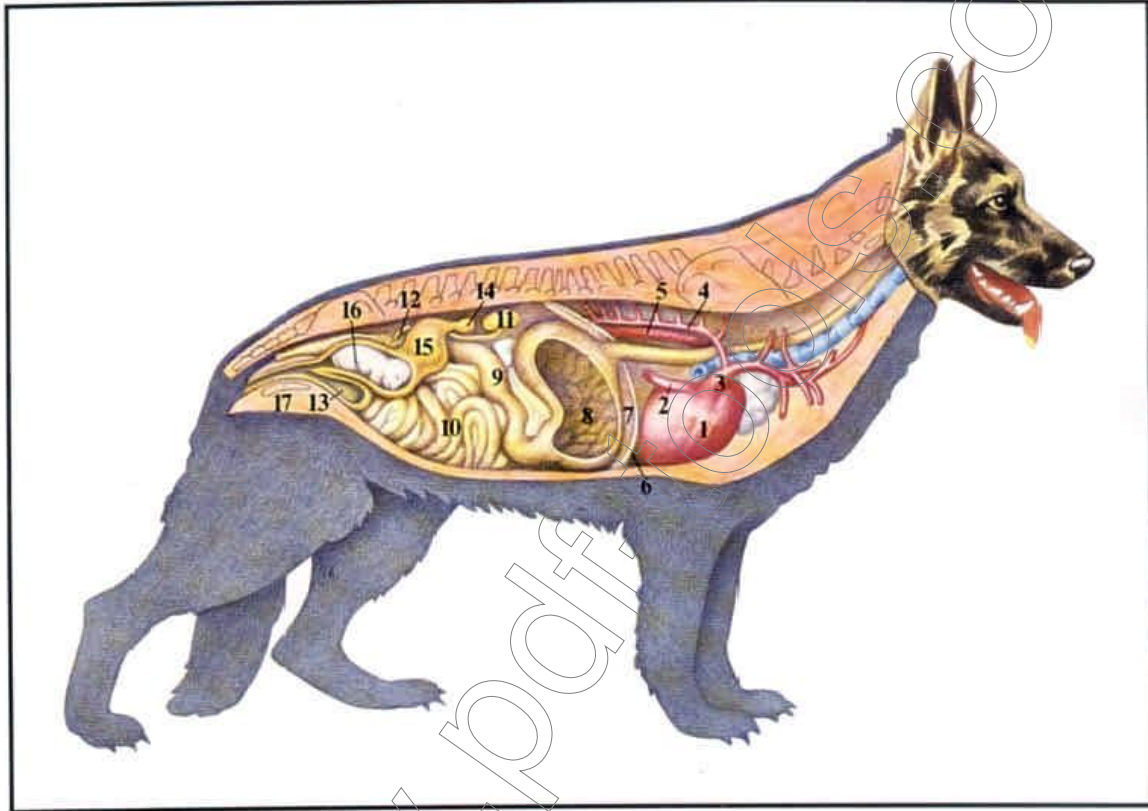
Niemals darf man hängende Hunde gewaltsam trennen, da es zu Verletzungen beider Tiere kommen kann.

**Abb. 7 Körperhöhlenorgane unter besonderer Berücksichtigung der Verdauungsorgane und der männlichen Geschlechtsorgane**

- 1 Hakenzahn
- 2 Zunge
- 3 Schlingrachen
- 4 Speiseröhre
- 5 Zwerchfell
- 6 Leber
- 7 Magen
- 8 Milz
- 9 Dünndarm
- 10 Enddarm
- 11 Luftröhre

- 12 Herz
- 13 Hauptschlagader
- 14 Niere
- 15 Harnleiter
- 16 Blase
- 17 Hoden und Nebenhoden
- 18 Samenleiter
- 19 Vorsteherdrüse
- 20 Schwellknoten
- 21 Glied

## Weibliche Geschlechtsorgane



## Weibliche Geschlechtsorgane

Diese gliedern sich von vorn nach hinten in zwei Eierstöcke (14), zwei Eileiter, die Gebärmutter (15) mit ihren beiden Hörnern und dem kurzen Körper, den Gebärmuttermund sowie die Scheide (17) und den Scheidenvorhof. Beim Deckakt liegt das Glied in der Scheide und der Samen wird in die Gebärmutter abgegeben. Am Eierstock sind zu dieser Zeit Eizellen freigeworden, die in den Eileiter fallen. Hier treffen sie auf die aktiv vorwärts wandernden Samenfäden und es kommt zur Befruchtung. Die befruchteten Eizellen gelangen in die Gebärmutter, wo sie sich festsetzen und zu Welpen entwickeln.

*Abb. 8 Körperhöhlenorgane unter besonderer Berücksichtigung der weiblichen Geschlechtsorgane und der trächtigen Gebärmutter*

- 1 Herz
- 2 Hintere Hohlvene
- 3 Vordere Hohlvene
- 4 Unpaare Vene
- 5 Hauptschlagader
- 6 Zwerchfell
- 7 Leber
- 8 Magen eröffnet
- 9 Zwölffingerdarm
- 10 Dünndarm
- 11 Niere
- 12 Harnleiter
- 13 Blase
- 14 Eierstock
- 15 Gebärmutter z. T. eröffnet
- 16 Frucht in der Gebärmutter
- 17 Scheide